

دراسة نسجية للقناة الهضمية في طائري الواق الصغير *Ardeola ralloides* والحمام الجبلي *Columba livia*

عدنان وحيد البديري مختار خميس حبه محسن جواد كاظم
كلية الطب /جامعة القادسية كلية العلوم للبنات/جامعة بغداد وزارة العلوم والتكنولوجيا

الخلاصة

تم اختيار ثلاثة أجزاء من القناة الهضمية لكل من طائري الواق الصغير (أكل لحوم) و الحمام الجبلي (أكل حبوب) هي المريء والمعدة الغدية والامعاء الدقيقة للتعرف على التركيب النسجي لكل جزء ومقارنته في كلا الطائرين تبعا لنوع الغذاء المتناول من قبلهما . أظهر الفحص النسجي وجود الغدد المرينية في الطبقة المخاطية في طائر الواق وفي الطبقة تحت المخاطية في الحمام الجبلي في حين لم يلاحظ وجود اختلافات واضحة في التركيب النسجي للمعدة الغدية لكلا الطائرين واطهرت الدراسة ان الزغابات في الامعاء الدقيقة في طائر الواق كانت أكثر طولاً والخلايا الكأسية أكثر عدداً . يستنتج من هذه الدراسة ان التحورات في التركيب النسجي للقناة الهضمية لها علاقة مباشرة بشكل رئيسي بنوع الغذاء المتناول من قبل الطائر .

المقدمة Introduction

طائر الواق Squacco heron واسمه العلمي *Ardeola ralloides* يمكن مشاهدته في معظم اشهر السنة في مختلف مناطق العراق فهو يفرخ في مناطق الوسط والجنوب وقد يفرخ في بعض المناطق الشمالية، اذ تعد الاراضي الرطبة والجداول والانهار كثيفة النباتات والاشجار والقصب البيئة الطبيعية له. اما طائر الحمام الجبلي Rock dove او طائر الصخر واسمه العلمي *Columba livia* فهو مقيم مع تنقلات محلية اذ يعد من الطيور المألوفة والواسعة الانتشار في جميع مناطق العراق تقريبا ، فهو يفرخ في اماكن خاصة مناسبة بما فيها الاماكن حول المساكن ومعظم الطيور البرية من هذا النوع تفرخ في المناطق الجبلية . ان البيئة الطبيعية لهذا الطائر هي الوديان الصخرية والأجرف والجبال اذ يعيش في الكهوف او حافات الصخور ويتواجد في أي مكان وغالبا في المدن اذ يعيش في المباني (سالم،2006). يعتمد التركيب المظهري للجهاز الهضمي في الطيور على نظام الهضم فضلا عن طبيعة التغذية ونوع الغذاء والطاقة التي تحصل عليها (King and McLelland,1984) (Klasing, 1998;Calleja and Bozinovic,2000). فالطيور تمتلك قناة هضمية مشابهة لما هي في اللبائن ولكنها تكون اقصر نسبيا لكي تقلل من الوزن لاغراض الطيران وتمتلك معدة متحورة متخصصة للتعامل مع البذور والمواد النباتية حيث ان التركيب التشريحي والوظيفي للقناة الهضمية يتكيف مع الانواع المختلفة من الأغذية . (Sibly,1981;Ghazi , 2005: Al-A' araji, 2007) ، فالطائر يحصل على المواد الغذائية اللازمة لحفظ حياته والتي بدورها تدخل في نمو الطائر وبناء انسجة جسمه وتوليد الطاقة الضرورية اللازمة للقيام بالعمليات المختلفة وتشمل المواد الغذائية البروتينات الحيوانية والنباتية والنشويات والدهون والاملاح المعدنية والفيتامينات وعلى هذا الأساس تنوعت طبيعة التغذية وشملت عدة اشكال مثل الطيور اكلة الاعشاب Herbivores وغالبيتها طيور مائية مثل الببط والبعج والوز وتقع اكلة البذور Granivorous ضمن هذه المجموعة التي تتفاوت بالمظهر، اما الطيور اكلة اللحوم Carnivorous فتمتلك منقار قوي لسحق الحشرات الصلبة وعظام الحيوانات ومن ضمنها الطيور المفترسة مثل النسور و الصقور التي تأكل الحشرات والحيوانات بكاملها وما تحتويه من عظام وفراء وريش (Barton and Houston,1994). يشمل الجهاز الهضمي للطيور الكثير من الاعضاء كل منها يقوم بوظيفة محددة ، فالمريء في الطيور يمثل البوابة التي تصل بين تجويف الفم والمعدة ويكون مبطن بنسيج طبقي حرشفي ويوجد فيه العديد من الغدد المخاطية Mucous glands في الصفيحة الأصلية Lamina propria التي تعود للغلالة المخاطية Tunica mucosa وتعمل هذه الغدد على ترطيب الطعام المر بالمريء وللخارج من الصفيحة الأصلية توجد حزم من عضلات مرتبة طوليا تمثل الطبقة العضلية المخاطية Muscularis mucosae والتي تنفصل عن الغلالة العضلية الخارجية بطبقة رقيقة من نسيج ضام . تحتوي الغلالة العضلية الخارجية على حزم داخلية واسعة مكونة من عضلات مرتبة دائريا وطبقة خارجية رقيقة مكونة من عضلات مرتبة طوليا (Hodges,1974). يظهر تركيب المعدة في الطيور تنوعا يعتمد على العادات الغذائية للطائر (Al-A' araji, 2007) ، فالمعدة تحتوي على ردهتين متميزتين هما : المعدة الغدية Proventriculus التي تفرز العصير المعدي المتكون بصورة اساسية من حامض الهيدروكلوريك وانزيمات مثل انزيم البيسينوجين والمعدة العضلية Ventriculus اوالقانصة Gizzard التي لها وظيفة آلية تعمل على طحن الطعام الى اجزاء صغيرة وتكون المعدة العضلية كبيرة الحجم في الطيور اكلة الاعشاب . الامعاء هي العضو الرئيس في الهضم والامتصاص وتقسم الى الامعاء الدقيقة التي تكون قصيرة وملته الى حد ما في اكلة اللحوم مثل الكواسر Raptors لكنها اطول واكثر التفافا في اكلة الاعشاب (أكلة البذور) و المتباينة التغذية Omnivorous . تتصف الأمعاء بوجود العديد من الطيات والزغابات التي توفر زياده في المساحة السطحية للطبقة المخاطية والتي بدورها تزيد من قابلية الامعاء على امتصاص الغذاء خلال

النسيج الظهاري العمودي (Hodges,1974). ركزت اغلب الدراسات حول الطيور في العراق على الجوانب التصنيفية والتوزيع الجغرافي لكل من الطيور المهاجرة والمتوطنة فضلا عن الدراسات النسجية المرضية التي تخص الطيور الداجنة مثل الدجاج المنزلي ودجاج اللحم ودجاج البيض للأنواع المرباة على نطاق تجاري ولم تتطرق الى الجانب النسجي، باستثناء القليل جدا من الدراسات التي أجريت على منطقة محددة واحدة من الجهاز الهضمي وأنواع محددة من الطيور العراقية كالأدراسة التي قام بها (Ghazi, 2005) على الحوصلة و 'A-AI (2007) araji على القانصة في ثلاث أنواع من الطيور هي طائر السلوى وألعوسق (صكير أفار) والبيغاء، لذا استهدف البحث الحالي دراسة التركيب النسجي للجهاز الهضمي لنوعين من الطيور البرية العراقية احدهما هو أكل لحوم ويمثله طائر الواق الصغير Squacco heron والثاني هو أكل اعشاب الممثل بطائر الحمام الجبلي او حمام الصخر Rock dove لأجراء مقارنة نسجية لثلاثة اجزاء من الجهاز الهضمي لكلا الطائرين هي المريء Esophagus و المعدة الغدية Proventriculus و الامعاء الدقيقة Small intestine .

المواد وطرائق العمل Materials and methods :-

1- جمع الطيور: تم الحصول على 5 طيور من الحمام الجبلي Rock dove عن طريق صيدهم من مناطق مختلفة في بغداد و 5 طيور من طائر الواق Squacco heron تم الحصول عليهم من منطقة الاهوار في جنوب العراق . شرحت الطيور لغرض الحصول على الاجزاء المطلوبة في الدراسة والتابعة للجهاز الهضمي لكلا الطائرين وهي الجزء الوسطي من المريء و المعدة الغدية و الامعاء الدقيقة .

2- تحضير المقاطع النسجية:

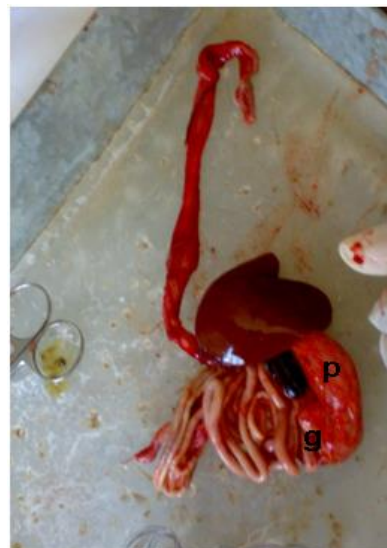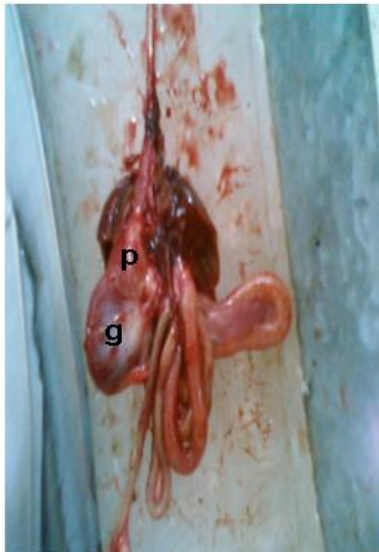
حضرت المقاطع النسجية تبعا ل (Bancroft and Steven,1982) اذ ثبتت النماذج بمحلول الفورمالين 10% ثم مررت بسلسلة تصاعدية من الكحول الايثيلي لغرض سحب الماء من الانسجة واجراء عملية التزويق بالزايولول ثم شربت النماذج باستخدام شمع البرافين بدرجة انصهار تتراوح بين (58-60C)، طمرت النماذج في قوالب شمعية وقطعت باستعمال المشراح الدوار بسمك ستة مايكروميتر وبعد ذلك تم تلوين المقاطع النسجية باستعمال ملون الهيماتوكسيلين والايوسين.

3- التصوير Photography: تم تصوير الشرائح باستعمال مجهر مركب نوع Olympus مزود بكاميرا تصوير.

النتائج Results

1- الدراسة التشريحية Anatomical study

بعد تشريح الطائرين لوحظ أن المعدة العضلية (القانصة) في طائر الواق مختزلة في حين ظهرت كبيرة الحجم في طائر الحمام الجبلي بينما كانت المعدة الغدية كبيرة في طائر أواق وصغيرة في طائر الحمام الجبلي فضلا على ذلك لوحظ عدم وجود الحوصلة او تكاد تكون مختزلة في طائر الواق (الشكال 1 و 2).



شكل (2): الجهاز الهضمي لطائر الحمام الجبلي يبين صغر حجم المعدة العضلية g قياسا مع المعدة الغدية p .

شكل (1): الجهاز الهضمي لطائر الحمام الجبلي يبين كبر المعدة العضلية g قياسا مع المعدة الغدية p .

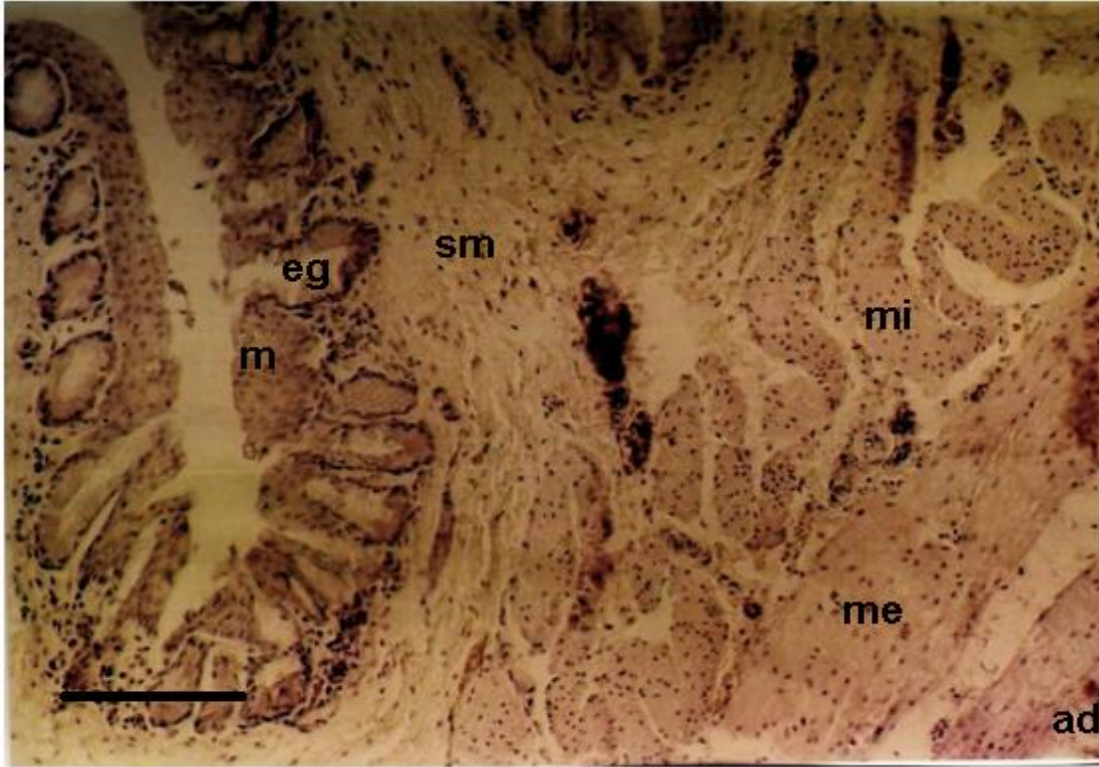
2- الدراسة النسجية Histological study

- المريء Esophagus

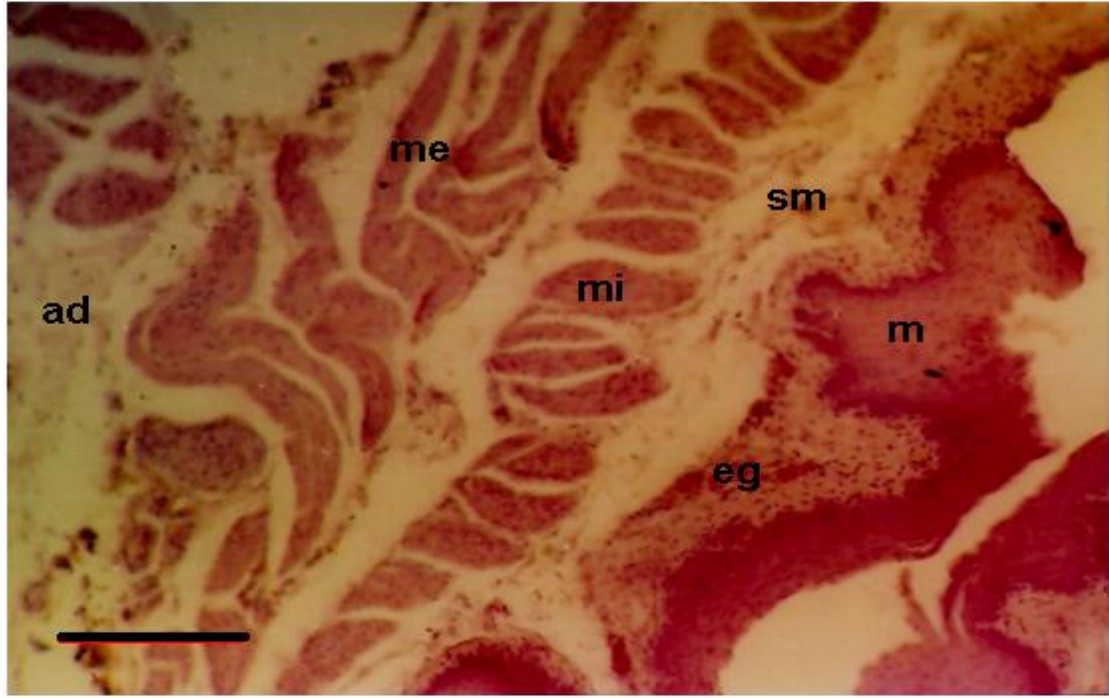اوضحت المقاطع النسجية تشابه الطائرين في تركيب الطبقات المكونة لجدار المريء وهي : الغلالة المخاطية التي تالفت من نسيج ظهاري حرشفي طبقي متقرن Keratinized stratified squamous epithelial tissue تسنده طبقة رقيقة من نسيج ضام رخو Loose connective tissue التي تمثل الصفيحة الأصلية فضلا عن وجود الطبقة العضلية المخاطية. الغلالة الثانية هي الغلالة تحت المخاطية وظهرت مكونة من نسيج ضام رخو تخللته العديد من الاوعية الدموية والأعصاب . الغلالة الثالثة هي

الغلالة لعضلية الخارجية وظهرت مؤلفة من طبقتين: طبقة داخلية Muscularis interna تكونت من الياف عضلية ملساء مرتبة طوليا بشكل موازي للمحور الطولي للمريء و طبقة خارجية Muscularis externa مرتبة بشكل دائري حول المحور الطولي للمريء. اما الغلالة الاخيرة فتكونت من نسيج ضام رقيق يمثل الغلالة البرانية Tunica adventitia (الأشكال 3 , 4) .

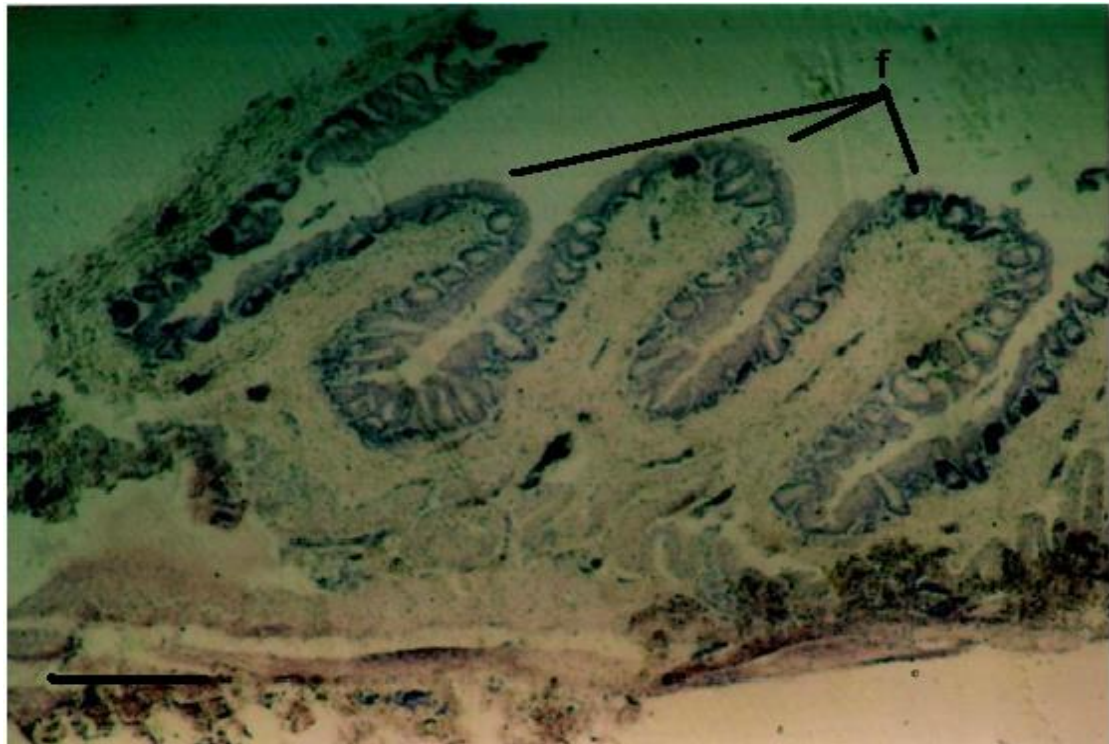أبدت الغلالة المخاطية بعض الاختلافات لكلا الطائرين اذ ظهرت بشكل طيات في طائر الواق ومتعرجة في الحمام الجبلي، علاوة على ذلك فقد تواجدت وحدات افرازية مخاطية تعود للغدد المريئية Esophageal glands في طائر الواق عند الصفيحة الاصلية تحت الطبقة الظهارية مباشرة وباعداد كبيرة بالمقارنة مع الحمام الجبلي التي ظهرت فيه الغدد المريئية عند الغلالة تحت المخاطية وباعداد اقل (الأشكال 3,4,5) .



شكل (3): مقطع في جدار المريء لطائر الواق يوضح الغلالات المكونة لجدار المريء، المخاطية m تحت
مخاطية sm ، العضلية الداخلية mi، العضلية الخارجية me، البرانية ad، الغدد المريئية eg . scale . H & E .
bar= 100 Mm)



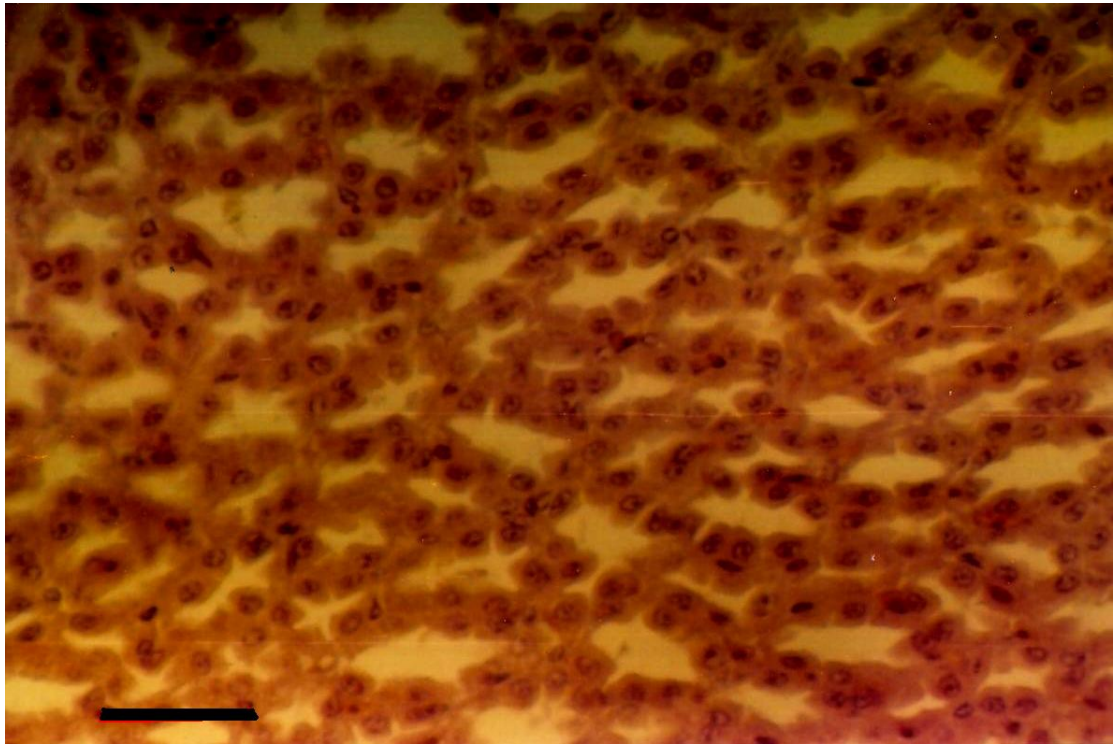
شكل(4): مقطع في مريء الحمام الجبلي يوضح الغللات المكونة لجدار المريء. المخاطية m ، تحت
المخاطية sm، العضلية الداخلية mi، العضلية الخارجية me، البرانية ad، الغدد المرينية eg (H & E . scale bar =100 Mm)



شكل(5): مقطع في مريء طائر الواق يظهر وجود الطيات f في الغللة المخاطية (scale bar=200 Mm)

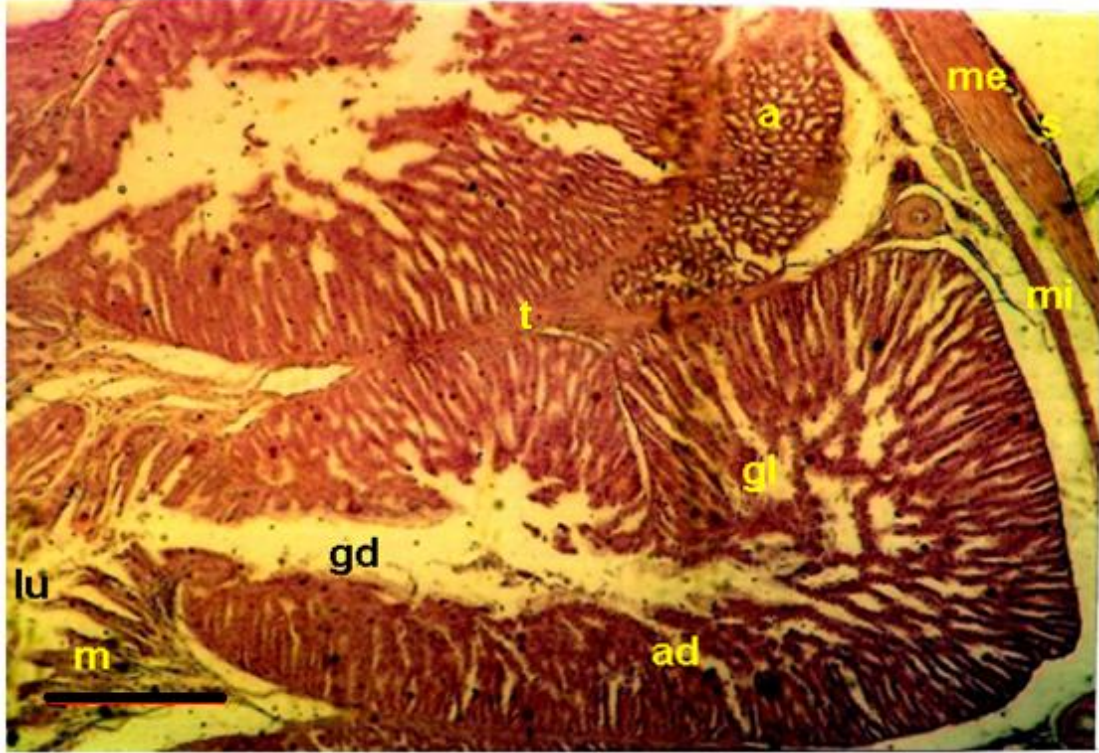
Proventriculus – المعدة الغدية

أظهر الفحص النسيجي أن الغلالة المخاطية للمعدة الغدية لكلا الطائرين تتألف من صف الى صفين من الخلايا الظهارية المكعبة Cuboidal epithelial cells وتقع أسفلها مباشرة الصفيحة الأصبيلة ولوحظ أن الغلالة المخاطية تحورت بشكل طيات حادة الزاوية تبرز ضمن تجويف المعدة الغدية تخللتها قنوات الغدد المعدية المتواجدة في الغلالة تحت المخاطية على هيئة فصوص غدية Glandular lobes شغلت معظم جدار المعدة الغدية و تبين ايضا ان سمك هذه الغلالة كان أكبر في طائر الواق قياسا مع سمكها في طائر الحمام الجبلي وأن الفص الغدي يتكون من مجموعة من الأسناخ الغدية (الحويصلات) Glandular alveoli كل منها مؤلف من صف واحد من خلايا مكعبة ذات نوى كروية كبيرة مركزية كثيرة الكروماتين (شكل6) ولوحظ أن هذه الأسناخ تفتح بقنوات صغيرة تمثل ألقنوات السنخية Alveolar ducts التي تنقل افرازاتها الانزيمية الى قناة كبيرة رئيسية هي القناة الغدية التي بدورها تنقل



شكل (6): مقطع في جدار المعدة الغدية لطائر أواق تظهر فيه الأسناخ الغدية . (H & E . scale bar =20 Mm)

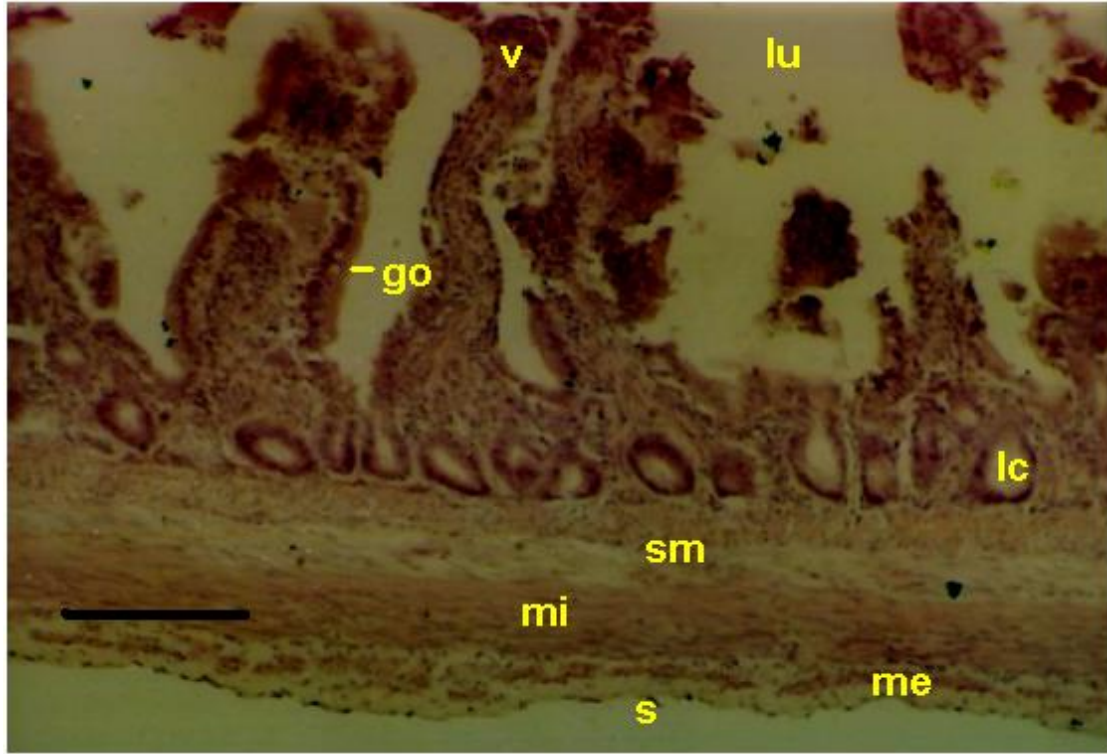
الافرازات الانزيمية الى داخل تجويف المعدة الغدية . اما الغلالة العضلية فقد تألفت من طبقتين ثانويتين داخلية طولية الترتيب وخارجية دائرية الترتيب و يفصل بين الغدد والطبقة العضلية الداخلية نسيج ضام مفكك وعائي يمتد مكونا حواجز Trabeculae تفصل الفصيصات الغدية المتجاورة عن بعضها ولوحظ أن الغلالة الاخيرة هي الغلالة المصلية وتكونت Serosa من نسيج ضام محاط بالميزوثيليم Mesothelium (شكل7) .



شكل (7): مقطع في جدار المعدة الغدية لطائر الواق يبين الطبقات المكونة لجدار المعدة . المخاطية m ،الفص الغدي g،الأسناخ الغدية a،القناة السنخية ad،القناة الغدية gd ،الحواجز t، تجويف المعدة lu ،العضلية الداخلية mi ،العضلية الخارجية me ،المصلية s . (H & E.scale bar= 20 Mm).

– الامعاء الدقيقة Small intestine

ظهرت الغلالة المخاطية Mucosa للأمعاء في كلا ألتائرين مغطاة بطبقة من نسيج ظهاري عمودي بسيط وجدت بأعداد كبيرة عند طائر الواق مقارنة مع الحمام الجبلي وتحورت الغلالة المخاطية بشكل تراكيب شبيهة بالاصابع تمثل الزغابات Villi واطهرت المقاطع النسجية أن الزغابات تكون أطول وأكثر توغلا عند طائر الواق مما هي عليه في الحمام الجبلي وعند قواعدها وجدت الغدد المعوية المسماة بخبايا ليبركن Crypts of Lieberkuhn التي شغلت معظم الصفيحة الأصلية . يلي الغلالة المخاطية نسيج ضام رخو يحتوي على اوعية دموية واعصاب يمثل الغلالة تحت المخاطية Submucosa امتدت أجزاء منه مكونة لب الزغابات . اما الغلالة العضلية الخارجية فقد تألفت من طبقتين ثانويتين من الخلايا العضلية الملساء الداخلية منها دائرية الترتيب سميكة والخارجية طولية الترتيب رقيقة واحيبت الطبقة الاخيرة من الخارج بالغلالة المصلية المكونة من طبقة رقيقة من نسيج ضام محاط بالميزوثيليم (الشكل 8) .



شكل (8): مقطع في جدار امعاء الحمام الجبلي، يبين الطبقات المكونة لجدار الامعاء الزغابية v، الخلية الكاسية go، تجويف الامعاء lu، خبايا ليبركن lc، تحت المخاطية sm، العضلية الداخلية mi، العضلية الخارجية me، المصلية s (H & E. scale bar = 20 Mm).

المناقشة Discussion

الدراسة التشريحية

اظهرت الدراسة التشريحية أن المعدة الغدية في الحمام الجبلي كانت صغيرة بينما كانت المعدة العضلية كبيرة لأن طائر الحمام الجبلي يستخدم المعدة العضلية أكثر من المعدة الغدية كونه من الطيور اكلة الحبوب ، في حين اظهرت الدراسة التشريحية ان المعدة الغدية في طائر الواق اكبر من المعدة العضلية لان الطائر يستخدم الاولى اكثر من الثانية كونه أكل للحوم وتتطابق هذه النتائج مع الدراسات السابقة (Sibly,1981;Ghazi,2005;Al-A'araji,2007) اذ ان الطائر يستطيع الحصول على الطاقة المطلوبة المستخلصة من تحلل الطعام اعتمادا على الصفات التشريحية والوظيفية لقناته الهضمية .

الدراسة النسجية

اظهر الوصف النسجي للدراسة الحالية تشابها مع العديد من الدراسات السابقة (Grajal,1995; Dibner and Richard2004; Shina et al,2005; Rossi , et al 2006; Selvan, et al 2008) سوى بعض التباينات التي ظهرت بين الطائرين خاصة في منطقة المريء، اذ تبين ان الغلالة المخاطية لكلا

الطائرين تتألف من نسيج حرشفي مطبق متقرن وهذه النتيجة تختلف مع ما ذكره

Sisson and Grossman,(1986) حول عدم تفرق النسيج ذاته في الدجاج Fowl كما بينت الدراسة الحالية ان بطانة المريء في طائر الواق اظهرت وجود طيات طويلة لا توجد في طائر الحمام الجبلي وقد سبق وأن أشار Rossi , et al(2006) الى وجودها في طائر الحجل Partridge وقد يكون لهذه الطيات دورا مهما في تمدد المريء اثناء ابتلاع الطائر للقم الكبيرة من الطعام اذ تقوم المنطقة الاخيرة من المريء بخزن الطعام لغرض تخميره (Grajal,1995) .

من جانب آخر تشير الاختلافات التي بينتها الدراسة الحالية الى ان الغدد المريئية المخاطية وجدت في الصفيحة الأصلية العائدة للطبقة المخاطية و باعداد كبيرة في طائر الواق بينما وجدت هذه الغدد في الطبقة تحت

المخاطية باعداد اقل نسبيا لدى الحمام الجبلي واطهرت الدراسات السابقة تباينا كبيرا بالنسبة لموقع الغدد المرئية فان تواجد الغدد المرئية للطيور اكلة اللحوم مثل البوم Ural owl والنسر Eagle مشابه لما هو عليه في الدجاج والكويل (Argenzio,1984) بينما ذكر (Shina et al.,2005) بان هذه الغدد توجد في الصفيحة الاصلية في جميع الطيور البرية التي تناولها في دراسته ، في حين أشار (Stinson and Calhoun,1993) الى تواجد هذه الغدد في الطبقة تحت المخاطية وبصورة عامة تعمل هذه الغدد على افراز المخاط المهم في تزييت الطعام الذي يمر خلال المريء (Shina et al.,2005) اذ تعد هذه المكونات شائعة في الانواع المختلفة من الطيور (Herd,1997) .

فيما يتعلق بأغلاظة الرنيسة الثالثة في جدار المريء وهي الغلاظة العضلية فقد أظهرت نتائج الدراسة الحالية تشابها في كلا الطائرين اذ تألفت من طبقتين ثانويتين داخلية طويلة الترتيب وخارجية دائرية الترتيب ولكن هذا الترتيب يختلف مع الترتيب الذي اشار اليه (Rossi et al.,2006) في دراسته على طائر الحجل partridge التي تكون فيه الطبقة العضلية الداخلية دائرية الترتيب والخارجية طويلة الترتيب اذ ان التكيفات المظهرية للعضلات في الطيور تعتمد على التغيرات في نوع ونمط التغذية (Bhattacharyya,1997) . ان الملاحظة التي يجدر الإشارة إليها هنا ان الدراسة الحالية أجريت على الجزء الوسطي من المريء اذ تبين احتواءه على عضلات ملساء فقط ومن المعروف ان الاجزاء العلوية من المريء تتصف بوجود العضلات الهيكلية اذ ان توزيع العضلات الهيكلية و الملساء يختلف بشكل كبير في الانواع المختلفة من الحيوانات بما فيها الطيور واللبائن (Vylitova et al.,1998 ; Delikaris et al.,1999,) وفي هذا الاتجاه أشار (Argenzio,1984) الى وجود العضلات الملساء في جميع اجزاء المريء لبعض الطيور الداجنة مثل الدجاج والكويل فضلا عن وجود الغلاظة العضلية المخاطية Muscularis mucosae اسفل الصفيحة الاصلية (اي ضمن الغلاظة المخاطية) وحصل (Shina et al., 2005) على نتائج مماثلة في بعض الطيور البرية والجدير بالذكر أن للألياف العضلية الموجودة في

الطيور وفعالية الأنزيمات دورا مهما في آلية عمل العضلات المرافقة للقناة الهضمية من خلال تنسيق عملها في مرور الطعام ومقاومة مرور اللقم الكبيرة من الطعام فقد ذكر (Dalla and Arpene.,1997) ان الالياف العضلية الموجودة في الطيور هي من نوع (Type II,III) و ان الفعالية انزيم mATPase تكون اكبر لدى الطيور البرية مما عليه في الطيور الاليفة او الداجنة .

أن الملاحظات الوصفية التي اشارت اليها الدراسة الحالية حول الغدد المعدية وأماكن وجودها ضمن الطبقة تحت المخاطية في جدار المعدة الغدية لا تختلف عما اشارت اليه الدراسات السابقة التي اجريت على الطيور البرية والداجنة الا ان الدراسة الحالية أظهرت ان الطبقة الغدية (الطبقة تحت المخاطية) أسمك مما هي عليه في طائر الحمام الجبلي وقد يعود السبب الى نوع الغذاء المتناول من قبل الطائر فمن المعروف ان المعدة الغدية هي أول محطة للفعاليات الأنزيمية اذ تتلخص وظيفتها في انتاج العصارة المعدية من خلايا هذه الأغدد التي تسمى ب (Hodges,1974) Oxyntico – peptic cells .

بالرغم من التشابه في التركيب النسيجي للامعاء في كلا الطائرين والذي أوضحته الدراسة الحالية الا ان الطبقة المخاطية في طائر الواق اتصفت بطول الزغابات وزيادة عدد الخلايا الكاسية ومن البديهي فان وجود الزغابات في الامعاء يزيد المساحة السطحية للامتصاص وكذلك يوفر مكان لتواجد العديد من الانزيمات الهاضمة المختلفة اذ ان آلية امتصاص المغذيات تعتمد على جزيئات المغذيات المعنية (Hill,1979) . اما الخلايا الكاسية (المخاطية) فهي تفرز خليط من البروتينات السكرية Glycoproteins يسمى مولد المخاطين Mucinogen الذي يعمل على تزييت القناة المعوية وحمايتها من الاصابات ومن حموضة المعدة ومن الكائنات المجهرية الممرضة Pathogens والفايروسات (Quigley,2001; Van Dijk et al.,2002) .

المصادر

مظفر عبد الباقي سالم، ر.ف.بورتر،ب.شيرميكر-هانسن،س.كريستنسن،شريف الجبور (2006).الدليل الحقلي لطيور العراق.منظمة طبيعة العراق والمجلس العالمي لحماية الطيور البرية.

Al –A' araji,S.A (2007). A comparative anatomical and histological study of gizzard in three species of birds according to their food type.M.Sc .Thesis. College of Veterinary Medicine.University of Baghdad.

- Argenzio,R.A.(1984).Physiology of Domestic Animals,10th ed. (Swenson,M.J.ed) ,Cornell University Press,U.S.A.pp 278-289.
- Bancroft, J & Stevens, A. (1982). Theory and Practice of Histological Technique. (2nd Ed). Churchill Livingston, London.
- Barton N,W,H and Houston,D,C.(1994). Morphological adaptation of the digestive tract in relation to feeding ecology of raptors.J.Zool.Lond.23.(2).133- 150.
- Bhattacharyya,B.N.(1997).The role of M.Pterygoideus in closure of the beak in certain columbid birds:A functional morphological analysis reflection diversity in feeding . Proceed. Zool. Soc.,50(2):171-180.
- Calleja,M,V, and Bozinovic,F.(2000). Energetic and nutritional ecology of small herbivorous birds.Revista Chilena de Historia Natural.73:411-420.
- Dalla,L.and Arpene,E.(1997).Myosin heavy and light chains kinase in skeletal and smooth muscle of some wild avian species.Compar.Biochem. Physiol. B,116(1):45-50
- Delikaris,P.G;Hatzipantelis,K.P;Filintatzi,C;Kotakidou,R.E;Kitis,G and Raptopoulos,D.(1999).The use of dura mater patch to cover oesophageal defects of different sizes: An Experimental study in chickens.Eur. J. Surg.165(2):152-157.
- Dibner,J,J and Richards,J,D.(2004).The digestive system:Challenges and Opportunities. J,Appl,Poult,Res.13:86-93.
- Grajal,A.(1995).Structure and function of the digestive tract of the hoatzin *Opisthocomus hoatzin*:A folivorous bird with foregut fermentation. The Auk.112(1):20-28.
- Ghazi, H,A (2005). The influence of food type on the anatomical form and histological structure of crop in three species of birds. M.Sc .Thesis. College of Veterinary Medicine.University of Baghdad.
- Herdt,T.(1997). Text Book of Veterinary Physiology,2nd ed,(Cunningham J.G.ed),W.B.Saunders Company,U.S.A.
- Hill,K.J.(1979).Physiology of the digestive tract.In:Physiology and Biochemistry of the Domestic Fowl.D.J.Bell and B.M.Freeman,ed.Academic Press,New York.pp31-47.
- Hodges, R. D.(1974). The Histology of the Fowl. London, Academic Press, 1974. pp 35-88.
- King, A. S., and J. McLelland. (1984). Birds: Their Structure and Function . 2nd ed. Bailliere Tindall, London.
- Klasing ,K. C. 1998. Comparative Avian Nutrition. CAB International, Wallingford, UK.
- Rossi,J,R;Artoni,S,M,B;Oliveira,D;daCruz,C;Sagula,A;Pacheco,M,R and de Araujo,M,L.(2006).Morphology of esophagus and crop of the partridge *Rhynchotus rufescens*(Tiramidae).Maringa.28(2):165-1

Selvan,P,S;Ushakumary,S and Ramesh,G.(2008).Studies on the histochemistry of the proventriculus and gizzard of post-hatch Guinea Fowl *Numida meleagris*.International journal of Poultry Science .7(2):1112-1116.

Sibly,R,M.(1981).Strategies of digestion and defecation.In Physiological Ecology: an Evolutionary Approach to Resource Use:109-139,Townsend,C,R and Calow,P,(Eds).Oxford:Blackwell Scientific Publications.

Shina,T;Shimizu,y;Izumi,N;Suzuki,Y;Asano,M;Atoji,Y;Nikami,H and Takewaki,T.(2005).A comparative histological study on the distribution of striated muscles and glands in the esophagus of wild birds and mammals.J. Vet. Med. Sci. 67(1):115-117.

Sisson,S and Grossman,J,D.(1986). Anatomy of The Domestic Animals. .5.ed.Rio de Janeiro:Guanabara Koogan.

Stinson,A.W.and Calhoun,M.L.(1993).Text Book of Veterinary Histology, 4th ed. (Dellmann,H.D. ed),Lea and Febiger,U.S.A.pp.153-193.

VanDijk,J.;Huisman,J.andKoninkx,J.F.J.G.(2002).Structural and functional aspects of a healthy gastrointestinal tract.In:Nutrition and health of the gastrointestinal tract.M.C.Blok,H.A.Vahl.L.de Lange,A.E.Van de Braak,G.Hemke.and M.Hessing. ed. Wageningen Academic Publishers, Wageningen. The Netherlands.pp71-98.

Vylitova,M;Miksik,I.and Pacha,J.(1998).Metabolism of corticosterone in mammalian and avian intestine.Gen.Comp.Endocrin.109(3):315-324.

Histological study of gastrointestinal tract in Squacco heron *Ardeola ralloides* and Rock dove *Columba livia* .

Adnan,W.Albideri

Mukhtar, K .Haba

Muhsin, J. Kadum.

Abstract

intestine) Three parts of gastrointestinal tract (esophagus,proventriculus and small intestine) in Squacco heron(carnivorous)and Rock dove (granivorous) were selected to recognize the histological structure of each part and compared according to kind of feeding in both birds. The esophageal glands were found in mucosa of squacco heron whereas they were found in submucosa of rock dove. The histological structure of proventriculus was similar in both birds. The villi in squacco heron were longer and the goblet cells were more numerous than in rock dove . It was concluded that the modification in histological structure of gastrointestinal tract may occur in relation with the difference in the kind of feeding in each bird.

